

	<b>PREFEITURA MUNICIPAL DE SOROCABA</b> <b>SECRETARIA DA SAÚDE</b> <b>Serviço de Enfermagem</b>	Procedimento Operacional Padrão Nº 29
<b>TÍTULO:</b> Eletrocardiograma (ECG)		
<b>Emitido por:</b> Vide colaboradores	<b>Analisado por:</b> Ana Cristina Cordeiro Santiago	<b>Aprovado por:</b> Michelle C. R. Leonardo
<b>Emitido em:</b> Outubro 2023	<b>Validado em:</b> Outubro 2023	<b>Revisão em:</b> Outubro 2025
<b>Objetivo:</b> Padronizar técnica de realização do ECG		

### Definição

Exame utilizado para avaliar os efeitos de uma doença ou lesão sobre a função cardíaca através do registro do ritmo cardíaco.

### Profissionais envolvidos

Enfermeiros, Técnicos e Auxiliares de Enfermagem.

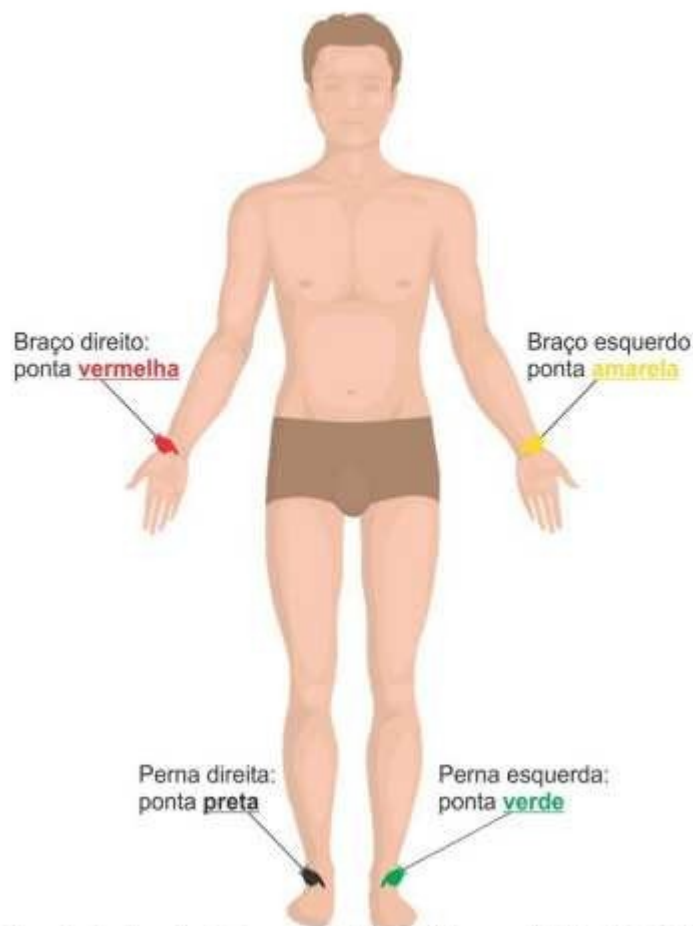
### Materiais necessários

- Eletrocardiógrafo completo (eletrodos ou pipetas (6), presilhas (4), cabo de energia, caneta própria);
- Papel milimetrado;
- Gel condutor para exames;
- Gaze ou algodão;
- Álcool 70%;
- Lâmina para tricotomia.

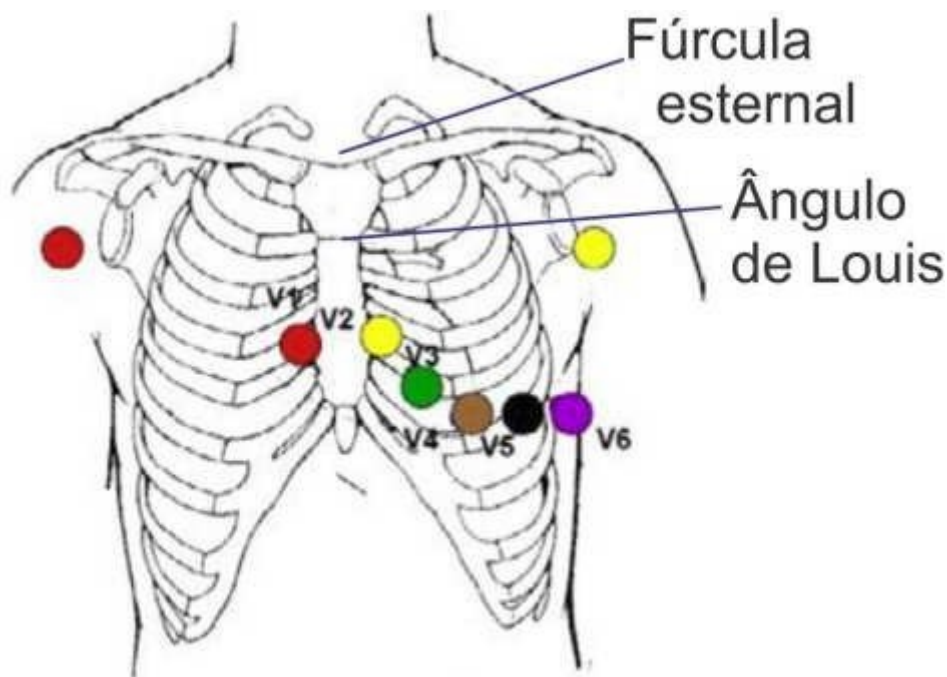
### PROCEDIMENTO

- Verificar condição do equipamento e insumos necessários;
- Conectar o aparelho na rede elétrica e ligá-lo;
- Verificar a prescrição médica, se solicitado com ou sem laudo;
- Lavar as mãos;
- Chamar o paciente pelo nome completo e explicar o procedimento;
- Solicitar ao paciente que retire acessórios metálicos do corpo e bolsos depositando em local visível e seguro;

- Posicionar o paciente sobre a maca em decúbito dorsal, com a cabeceira reta, membros superiores estendidos ao longo do corpo e inferiores esticados;
- Limpar a superfície da pele do paciente com gaze ou algodão e álcool 70%. Realizar tricotomia se necessário;
- Deixar o paciente confortável;
- Verificar se o aparelho está programado no “modo automático”;
- Digitar na tela do equipamento a identificação do paciente (nome completo, idade, sexo, peso e altura);
- Posicionar eletrodos conforme descrição abaixo:
  - Instalar as 04 presilhas nas extremidades dos membros, observando identificação dos mesmos:
  - Braço direito (BD ou RA): pinça vermelha,
  - Perna Direita (PD ou RL): pinça preta,
  - Braço Esquerdo (BE ou LA): pinça amarela,
  - Perna Esquerda (PE ou LL): pinça verde;



- As derivações precordiais esquerdas padrão são:
  - V1 – quarto espaço intercostal, borda esternal D (vermelho);
  - V2 – quarto espaço intercostal, borda esternal E (amarelo);
  - V3 – diagonalmente entre V2 e V4 (verde);
  - V4 – quinto espaço intercostal, linha hemiclavicular E (marrom);
  - V5 – quinto espaço intercostal (mesma linha de V4), linha axilar anterior (preto);
  - V6 – quinto espaço intercostal (mesma linha de V4 e V5), linha axilar média (roxo);



Manual de Realizacao de Exames de Eletrocardiograma (ECG) - MG, 2016

- Orientar o paciente para não se movimentar, tossir ou conversar durante a realização do exame;
- Confirmar o posicionamento de presilhas e pipetas/eletrodos;
- Verificar na tela do equipamento de todas as derivações estão sendo lidas (contorno da silhueta verde), se o contato não estiver adequado (silhueta vermelha) verificar o posicionamento das presilhas e pipetas ou eletrodos, se necessário utilizar álcool ou gel condutor;
- Acionar a função captura e imprimir 1 cópia;
- Identificar o ECG com nome do paciente, data, horário no momento em que for “gravar” o ECG no próprio aparelho caso não tenha feito no início (caso não apareça os dados na impressão, estes devem ser anotados na parte superior da folha do traçado).

O profissional executor deve assinar e colocar seu carimbo ao lado da identificação do paciente.

- **Analisar se o registro efetuado não contém interferências e está com traçado compatível com o quadro clínico do paciente. Se necessário reposicionar pinças e capturar novo traçado;**
- Retirar presilhas e eletrodos, limpar os locais de retirada dos eletrodos e presilhas retirando o excesso de gel condutor;
- Realizar assepsia com álcool 70% das presilhas, conectores e pipetas após cada exame/paciente;
- Recolher e desprezar o material em local apropriado;
- Manter o traçado do ECG e o pedido do exame em local determinado pela unidade;
- Utilizar uma folha por vez, evitando deixar a folha dependurada;
- ECG sem laudo: entregar traçado ao paciente;
- ECG com laudo: verificar fluxo estabelecido no momento.

## **Referências**

SMELTZER, S. C.; BARE, B.G. Brunner & Suddarth. Tratado de Enfermagem Médico-Cirúrgica. 12 ed. Rio de Janeiro: Guanabara Koogan, 2012.

Manual – Realização de Exames de Eletrocardiograma (ECG), Sistema Catarinense de Telemedicina e Telessaúde, 2016.

NETTINA, Sandra M. Prática de Enfermagem. 10<sup>a</sup> Ed. Rio de Janeiro: Guanabara Koogan, 2016.